Shaheed Rajaei's Cardiovascular
Medical and Research Center

آمادگی های آزمون های تصویربرداری

سید علی حسینی

ام آر آی

نکات عمومی ام آر آی

- موارد منع استفاده از ام آر آی:
  - باطری قلبی
  - پیس میکر (ضربان ساز قلب)
  - وسایل کمک شنوایی (سمعک) و کاشت حلزونی گوش
  - داشتن پلیسه‌های فلزی در چشم
  - کلیپس مغزی
  - کویل مغزی
  - شنت فلزی مغز
  - ترکش در بدن (در جمجمه و چشم و قلب و ریه و ارگانهای حساس)
  - استنت های کرونر قلب: Weak Ferromagnetic : ۶ تا ۸ هفته بعد میتوان ام آر ای کرد
  - استنت های غیر قلبی باید احتیاط لازم را انجام داد (به کتابچه مراجعه کرد). مانند Aortic/CBD/Esophageal Stents

نکات عمومی ام آر آی

- موارد احتیاط استفاده از ام آر آی:

  - پیس میکر (ضربان ساز قلب)
  - دریچه مصنوعی قلب (نامعلوم، فلزی و قدیمی): همه موارد به کتابچه مراجعه شود
  - در برخی موارد دریچه های سازگار با ام آر آی با محدودیت زمانی قابل انجام می باشند، مثلا بعد از ۱۰ دقیق SAR اعمال شده باعث داغ شدگی دریچه و سوختگی ناحیه خواهد شد.
  - ترکش در بدن (در ارگانهای غیر حساس)
  - پلاتین در اندام‌ها
  - استنت های کرونر قلب: non-Ferromagnetic= بلافاصله میتوان ام آر آی کرد و Weak Ferromagnetic : ۶ تا ۸ هفته بعد میتوان ام آر ای کرد
  - استنت های غیر قلبی باید احتیاطات لازم را انجام داد (به کتابچه مراجعه کرد) و مانند Aortic/CBD/Esophageal Stents
  - خالکوبی در ناحیه مورد آزمایش
  - حساسیت به داروهای حاحب ام آر آی

نکات عمومی ام آر آی

- به همراه داشتن هر قطعه فلزی (جواهرات، زینت آلات، ساعت، کارت اعتباری، موبایل و هر شی فلزی دیگر) موجب اختلال در تصاویر خواهد شد و باعث از کار افتادن آن وسیله (ساعت، موبایل و ...) می‌شود.

- در صورت تمایل برای انجام عکس MRI برای خود لباسی فاقد فلزاتی مانند زیپ و دکمه فلزی و ... به همراه داشته باشید و یا با پرداخت هزینه از پذیرش درخواست لباس یکبار مصرف نمائید.

نکات عمومی ام آر آی

- برای انجام MRIسر و صورت، بانوان محترم، بایستی توجه داشته باشند که از آرایش صورت اجتناب ورزند، زیرا موجب اختلال در تصویر خواهد شد؛ به علت سرب و فلزات موجود در لوازم آرایشی باعث حذف سیگنال منطقه و خرابی تصویر خواهد شد.

- همچنین از داشتن لنز آرایشی در زمان MRI خودداری نمایند.

- تا کنون در انجام MRIبرای خانم‌های باردار عارضه شناخته شده‌ای دیده نشده است ولی بهتر است در صورتی که ضرورتی ندارد، خانم‌های باردار از انجام MRIخودداری فرمایند. قانون سه ماه: سه ماهه اول: نباید؛ سه ماهه دوم: احتمال خطر؛ سه ماهه سوم: نسبتا کم خطر

نکات عمومی ام آر آی

- در صورت بارداری و نیاز به تزریق، تایید پزشک درخواست کننده ضروری است.

- MRI با تزریق در خانم‌ها در دوران شیردهی با توجه ه مقالات جدید منعی نداشته ولی میبایست مادر تا ۲۴ ساعت از شیردهی به نوزاد خودداری کند.

- در انجام ام آر آی با تزریق آزمایش cr و محاسبه GFR ضروری است

نکات عمومی ام آر آی

- بیماران مبتلا به کلاستروفوبیک یا ناهمکار میبایست حتما در ابتدا تحت آموزش و تمرین قرار گرفته و نهایتا در صورت عدم همکاری با بیهوشی عمومی انجام شوند (بویژه کودکان).

- بیماران در صورت ابتلا به بیماری مسری، مانند هپاتیت، سل، ایدز، H1N1، بیماری‌های عفونی، مسئول پذیرش را در جریان بگذارید تا همکاران تمهیدات لازم را به عمل آورند.

- به همراه داشتن کلیه مدارک پزشکی قبلی الزامی است.

- بیماران پیرامون نسبی بودن وقت دهی و زمان انتظار میبایست توجیه شوند.

نکات عمومی ام آر آی

- در موارد با تزریق، بیمار بایستی ۴ ساعت قبل از انجام MRI، ناشتا باشد
- بیماران بستری در بیمارستان، با IV-Line (آنژیوکت) مراجعه نمایند
- در موارد MRIشکم و لگن با تزریق و دینامیک کبد از ۲۴ ساعت قبل از مصرف قرص آهن و غذای چرب و سنگین خودداری شود.

نکات عمومی ام آر آی

- در مواردی که برای انجام MRIنیاز به بیهوشی می‌باشد، بزرگسالان از ۸ ساعت قبل، اطفال زیر یک سال از ۶ساعت قبل از انجام MRIمی‌بایست ناشتا باشند.

- اگر قبل از انجام بیهوشی، بیمار سرما خوردگی دارد، حتماً پرسنل پذیرش را آگاه کنید، چون انجام بیهوشی برای این افراد به خصوص اطفال، خطر آفرین می‌باشد.

- قبل از انجام بیهوشی، اگر بیمار شما مبتلا به مشکلات تنفسی و قلبی و یا سابقه مصرف داروهای خاص و یا حتی مصرف مواد مخدر و به دلیل منع بیهوشی دارد، حتماً ما را از این امر مطلع سازید.

نکات عمومی ام آر آی

- در مواردیکه بیمار داروی ضد تشنج استفاده می‌نماید نیاز به قطع دارو نیست و می‌تواند با حداقل آب، داروی خود را استفاده نماید.

- به صورت کلی داروها جزو موارد ناشتایی محسوب نمی شوند، مگر در موارد خاصی که تداخل دارویی با موارد خاصی نداشته باشند.

MRCP

- تصویربرداری از سیستم صفراوی بدون تزریق ماده حاجب را اصطلاحاً MRCPمی‌گویند.
- در موارد MRCP، ۶ الی ۸ ساعت قبل از تصویربرداری، از خوردن جامدات و از ۴ساعت قبل از آن از نوشیدن مایعات اجتناب ورزید.
- دو عدد قرص هیوسین، یکی ۲ ساعت قبل و دیگری ۱ ساعت قبل از انجام تصویربرداری میل نمائید و یا به جای آن ۱ ساعت قبل از ۱عدد آمپول هیوسین بصورت عضلانی تزریق شود، مگر در بیماران مبتلا به گلوکوم
- مصرف یک لیوان آب آناناس همراه با ۳ سی سی Gd ، ۱۵ دقیقه قبل از انجام کار جهت بهتر دیده شدن مجرای صفراوی و مجرای پانکرآتیک الزامی است.
- از ۱۲ تا ۲۴ ساعت قبل از انجام کار از مصرف تخم‌مرغ، شیرینی و غذای چرب خودداری شود تا کیسه‌صفرا منقبض و خالی نشود.

MRU

- تصویربرداری از مجاری ادراری و کلیوی مثانه را اصطلاحاً MRU می‌نمایند.
- شب قبل از تصویربرداری مایعات فراوان بنوشید
- از نیم ساعت قبل از انجام آزمایش حداقل ۵۰۰ سی سی سرم به صورت IV به همراه لازیکس تزریق شود
- تصاویر با وزن بالای SS-HASTE-T2w در نماهاب کرونال و ساجیتال با ضخامت بالا الزامی است
- تصاویر سه بعدی Thin Slab نیز میتواند کمک کننده باشد که از روی آن بازسازی های MIP بسیار کمک کننده می باشد.

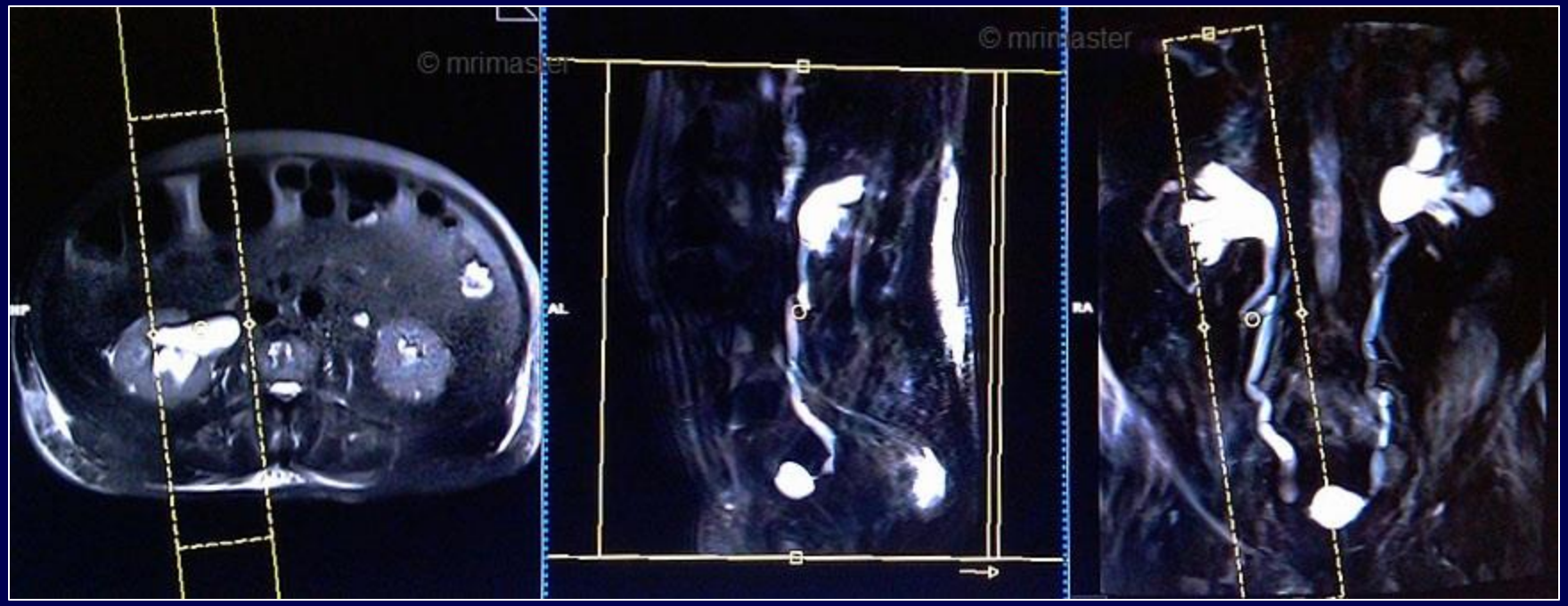
© mrimaster
© mrimaster
AL
RA

MR Arthrography

- از ۴ ساعت قبل از زانجام عکس ناشتا باشید.
- محل مفصل مورد نظر میبایست از مو تراشیده شود
- درد مفصل تا ۲۴ ساعت اول طبیعی است.
- تزریق داخل کپسول مفصلی انجام میگرد
- غلظت تزریق در ارتروگرافی زانو معمولا ۱ به ۳ به نفع آب بوده و حدودا ۱۰ سی سی مایع در فضای کپسول مفصلی تزریق می گردد. مقدار داروی تزریقی در آرتروگرافی شانه کمتر بوده و برابر ۳ تا ۵ سی سی می باشد.
- تصاویر T1w FS بعد از تزریق Gd در همه نماها الزامی است.

Indirect MR arthrogram

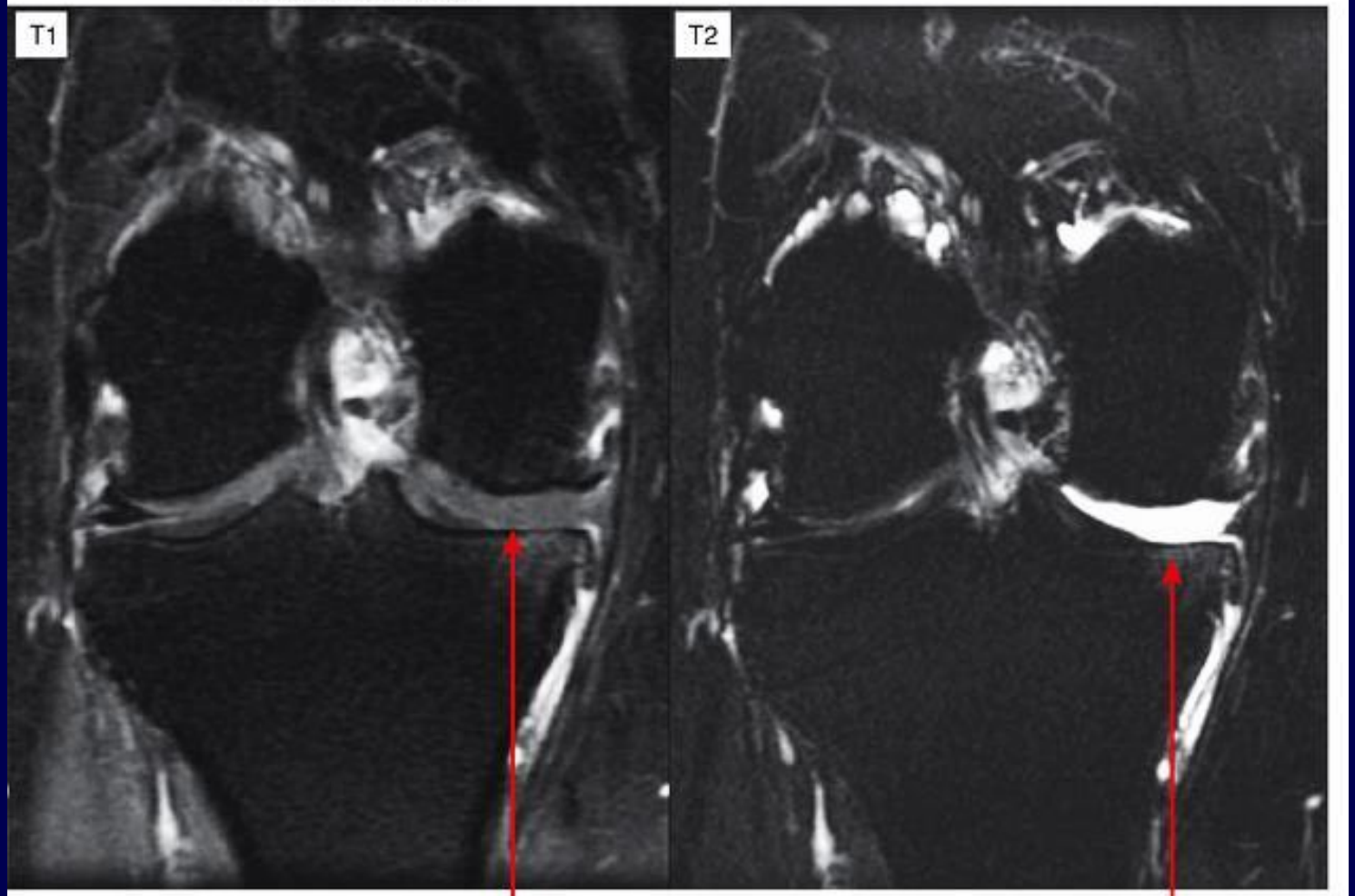

Little-to-no contrast
in medial compartment

Fluid in joint outlining truncated
post-op medial meniscus

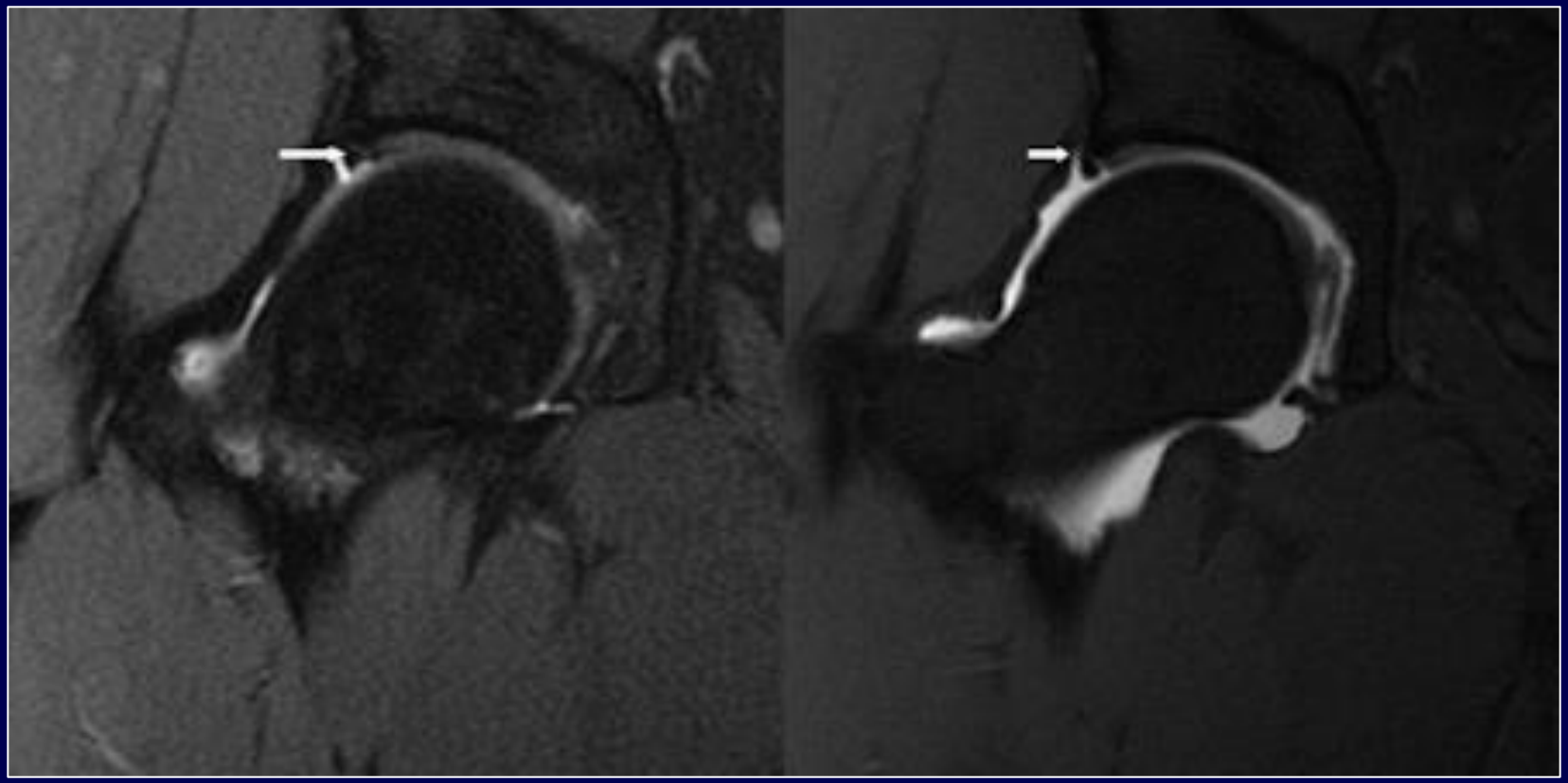

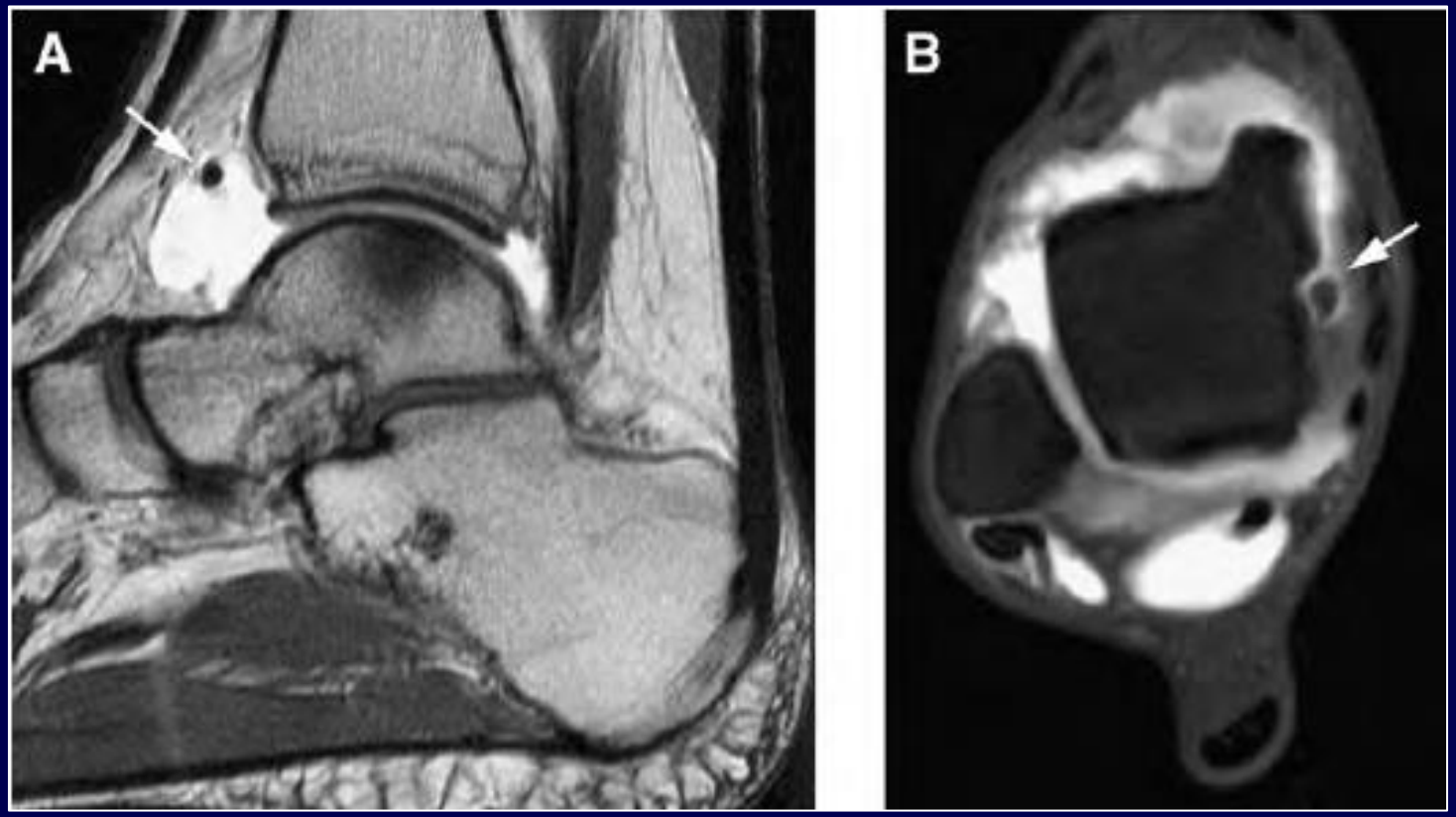
A
B

MR MAMMOGRAPHY

- در تصویربرداری از سینه، بیمار باید بتواند در داخل دستگاه حدود ۳۰ الی ۴۵ دقیقه به روی شکم (دَمَر) بخوابد.
- بهتز است جهت کیفیت و دقت بیشتر، تصویربرداری از سینه، حد فاصل روزهای ۱۵-۵ زمان سیکل قاعدگی انجام شود.
- کلیه مدارک قبلی بیمار (ماموگرافی، سونوگرافی و ...) می‌بایست در زمان انجام کار همراه بیمار باشد.
- شب قبل از آزمون ببیمار باید استحمام کرده و از مصرف دئودورانت های زیر بغل خودداری کند
- بیمار می بایست حد اقل ۴ ساعت ناشتا باشد.
- ام آر ماموگرافی آزمایش تکمیلی ضایعات پستان است

Breast magnetic resonance imaging - Figure 1

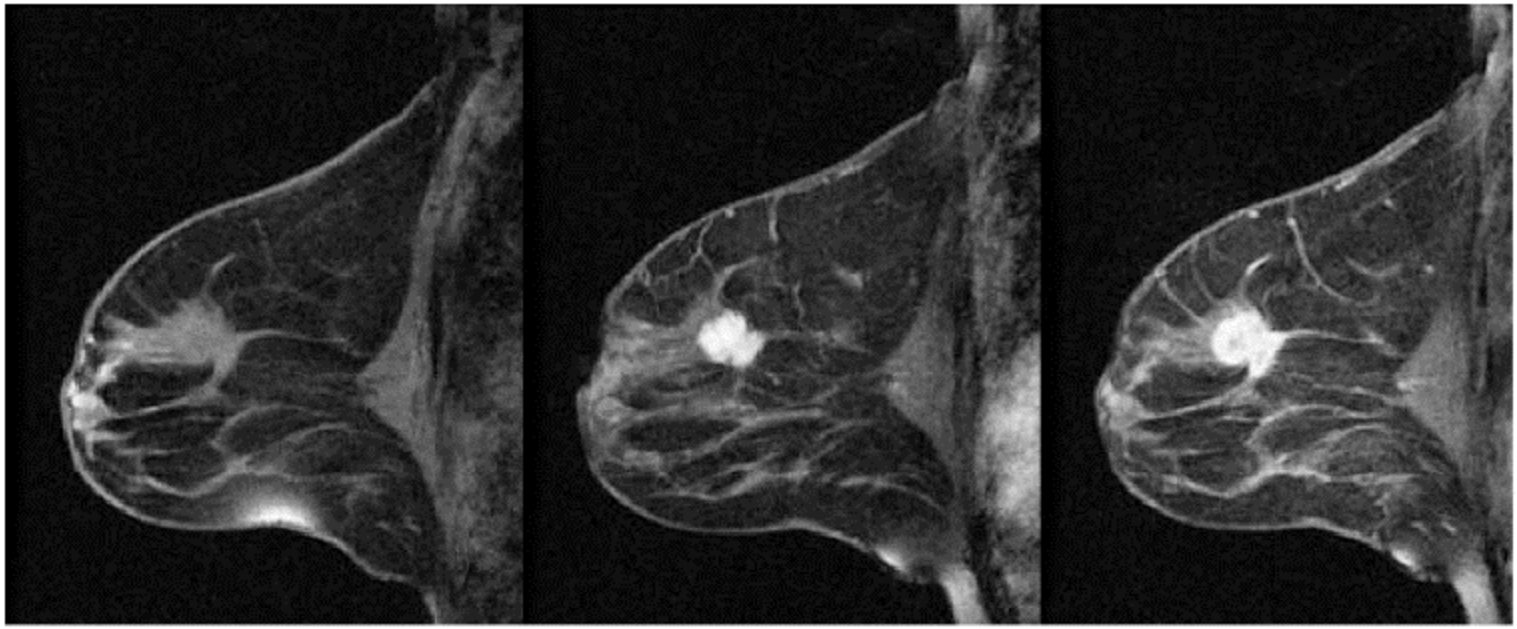

Figure 1. Before (left) and after (centre, right) introduction of gadolinium. Note the enhancement of both the tumor and neovascularity.

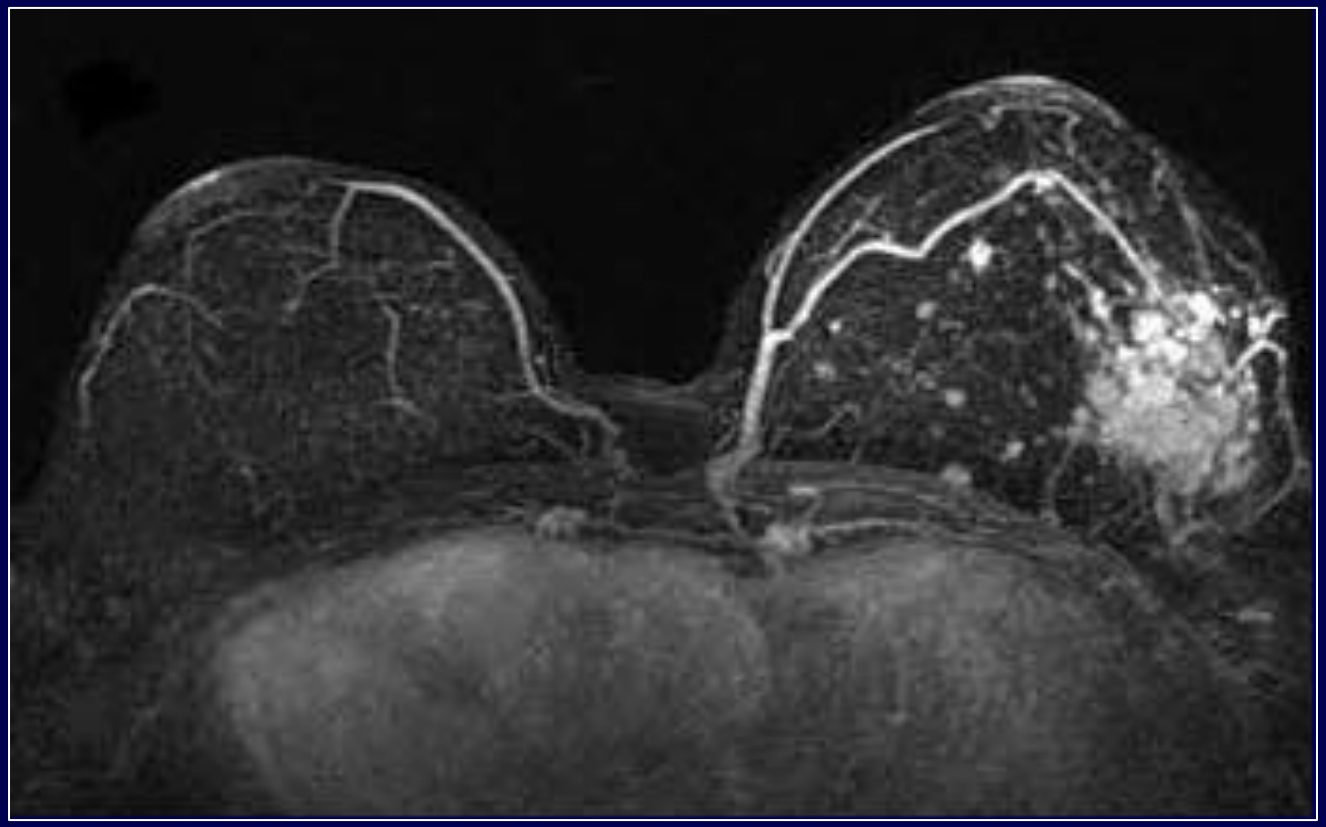

Prostate MRI

- قبل از انجام کار حتماً مثانه خود را خالی نمایید.
- در صورت مشکل کنترل ادرار، حتماً قبل از انجام کار، آماده‌ساز را در جریان بگذارید.
- به همراه داشتن مدارک قبلی الزامی است.
- این نوع ام آر آی به دو روش کویل های سطحی و ترانس رکتال انجام می شود و بیمار می بایست کاملا واقف بر نحوه انجام کار خود باشد.
- بیمار می بایست ۴ تا ۶ ساعت ناشتا باشد
- مصرف یک شیشه روغن کرچک شب قبل از آزمون ضروری است

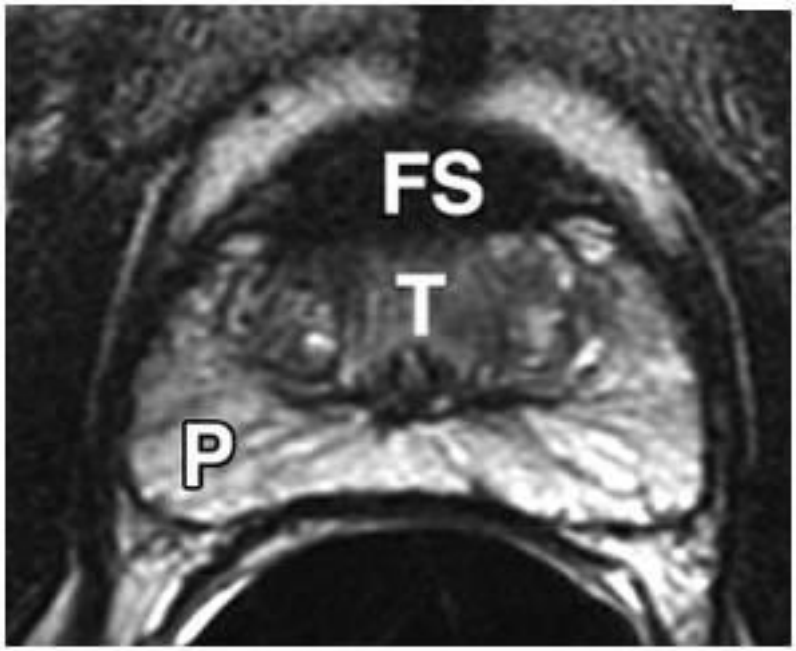

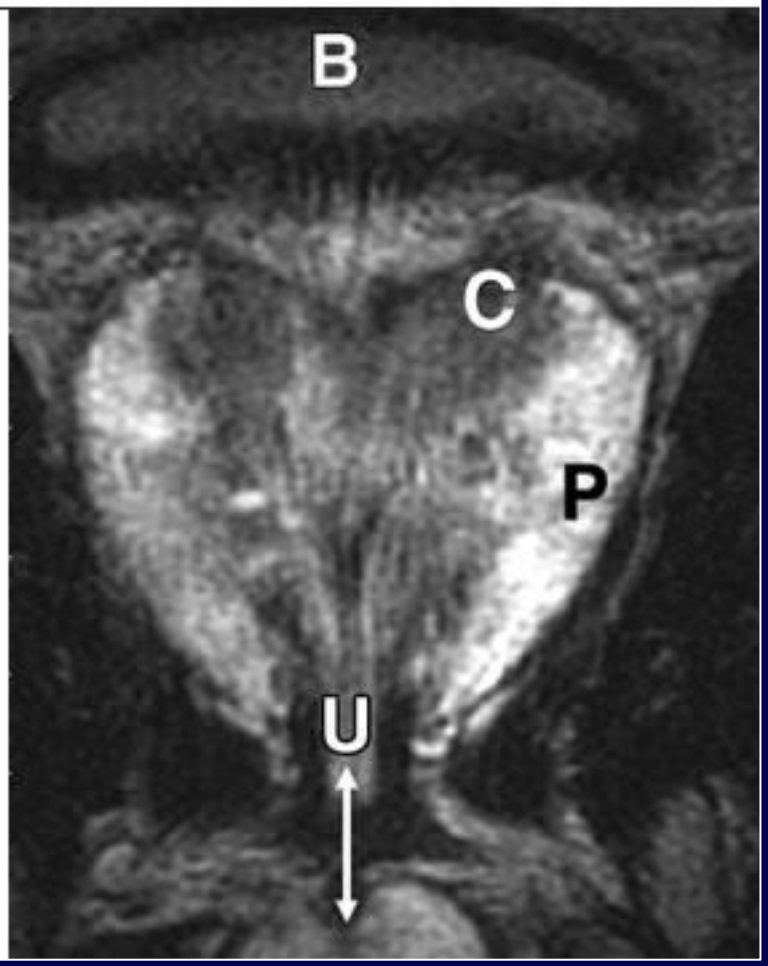

B = urinary bladder, C = central zone,
FS = anterior fibromuscular stroma,
P = peripheral zone, SV = seminal vesicles,
T = transition zone, U = urethra.

Cardiac MRI

- تمامی موارد عمومی آمادگی های ام آر آی رعایت شود
- بیمار میبایست ۶ ساعت ناشتا باشد.
- بیمار باید موهای سینه خود را بتراشد
- آوردن مدارک قبلی الزامی است
- تمامی داروهای قلبی می بایست طبق برنامه قبلی مصرف شوند
- از مصرف کافین، چای و داروهایی که باعث افزایش ضربان قلب می شوند، خودداری گردد
- بهتر است که PR بیمار حدود ۶۰ باشد چراکه آزمون تحت ECG-Gating انجام می شود.

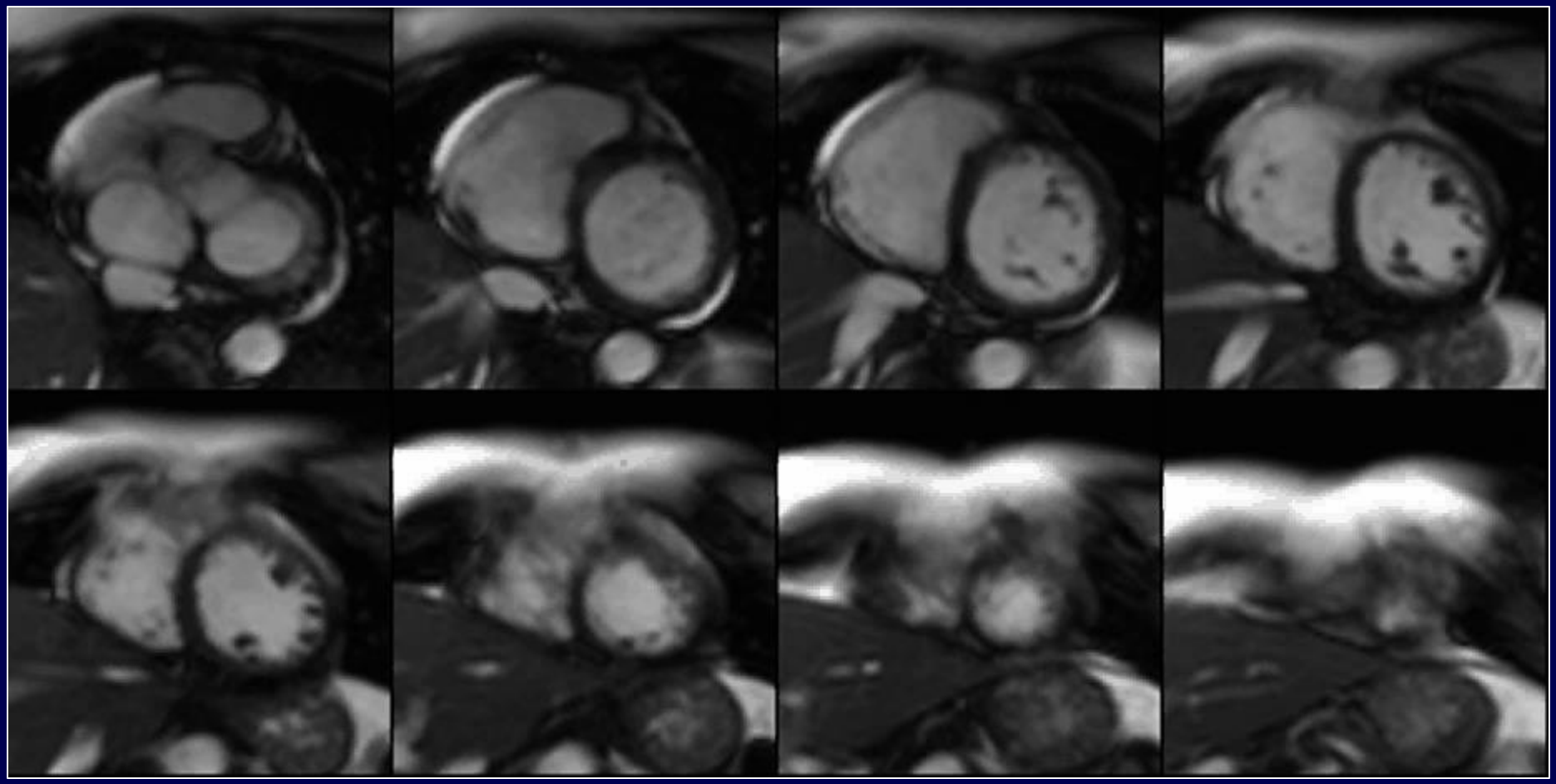

Magnetic Resonance Spectroscopy (MRS)

- این روش تصویربرداری، تکنیکی غیر تهاجمی بوده که علیرقم عدم استفاده از پرتوهای یونیزان، قادر به اندازه گیری سطح متابولیت های مختلف در انواع بیماری های عصبی و غیر عصبی است؛ بیماری هایی همچون تومور های مغزی، سرطان پستان، بدخیمی های پروستات، اختلالات صرع، بیماری آلزایمر و غیره. با توجه به کادر تخصصی پزشکی و دستگاه پیشرفته آن، امکان اندازه گیری ها متابولیت های N-acetyl Aspartate، Choline، Creatine، Phosphocreatine، Lipids، Lactate، Myoinositol، Glutamate و Glutamine و تشخیص ماهیت ضایعه بر اساس تغییر سطح متابولیت های فوق می باشد

REMAS REYAD SALHAB
ID: OP
* 6/3/2011
Study 1
6/3/2014
8:42:32 PM
22 IMA

SHUMAISANI HOSPITAL-MEDRAY
Skyra
HFS

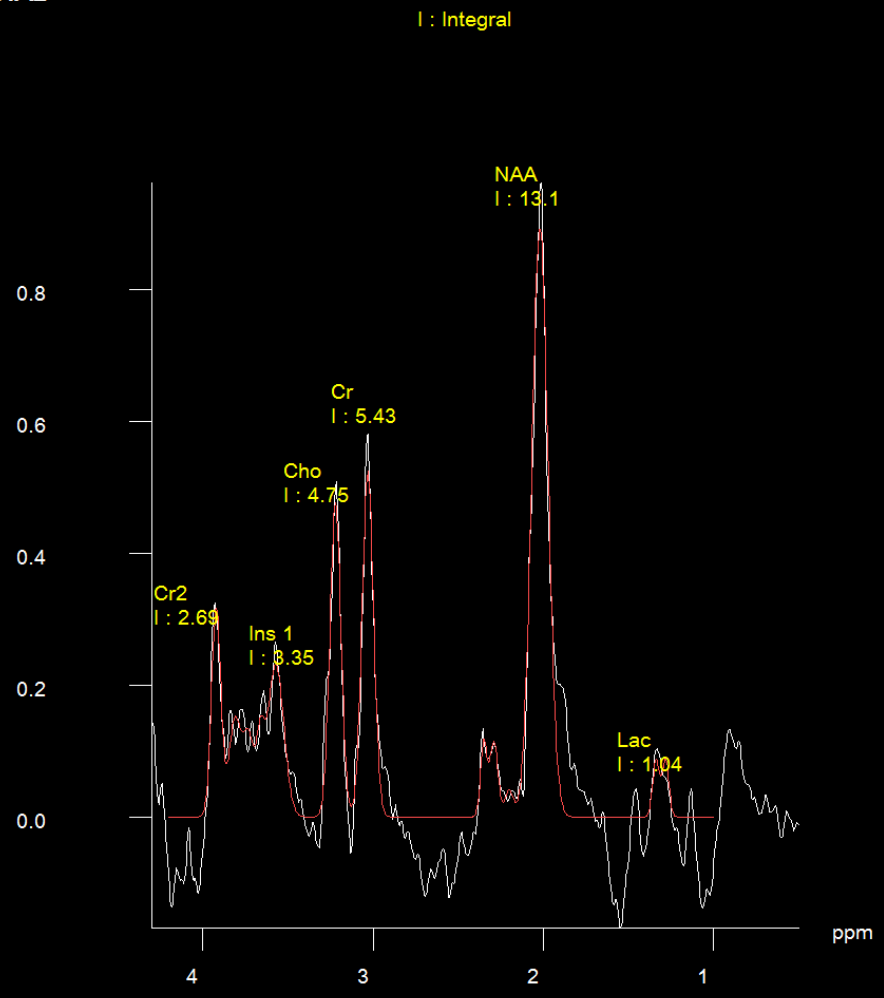

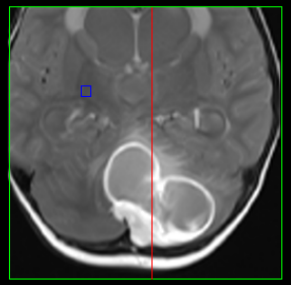

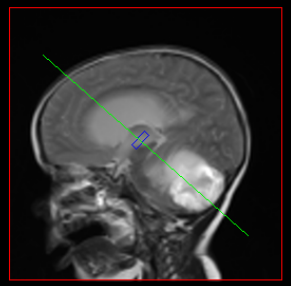

Comment: Vox 331HE3,4;NE1,2_nc_12

Diffusion Tensor Imaging (DTI)

- این روش تصویربرداری، قادر به تصویر کشیدن میکروساختارهای مغزی بوده و می تواند درگیری و یا عدم درگیری الیاف حیاتی عصبی را در عود تومور های مغزی به خوبی نشان دهد. پزشکان، قادرند تا با استفاده از تصاویر این تکنیک تصویربرداری، جراحان مغز و اعصاب را در تعیین روش بهینه جراحی قبل از شروع عمل یاری رسانیده تا عوارض ناشی از مداخلات جراحی اعصاب به حد اقل ممکن تقلیل یابد. ضمنا با استفاده از این روش می توان در زمانی معادل ۳۰ دقیقه بعد از وقوع سکته های مغزی، به تشخیص دقیق آنها رسید.

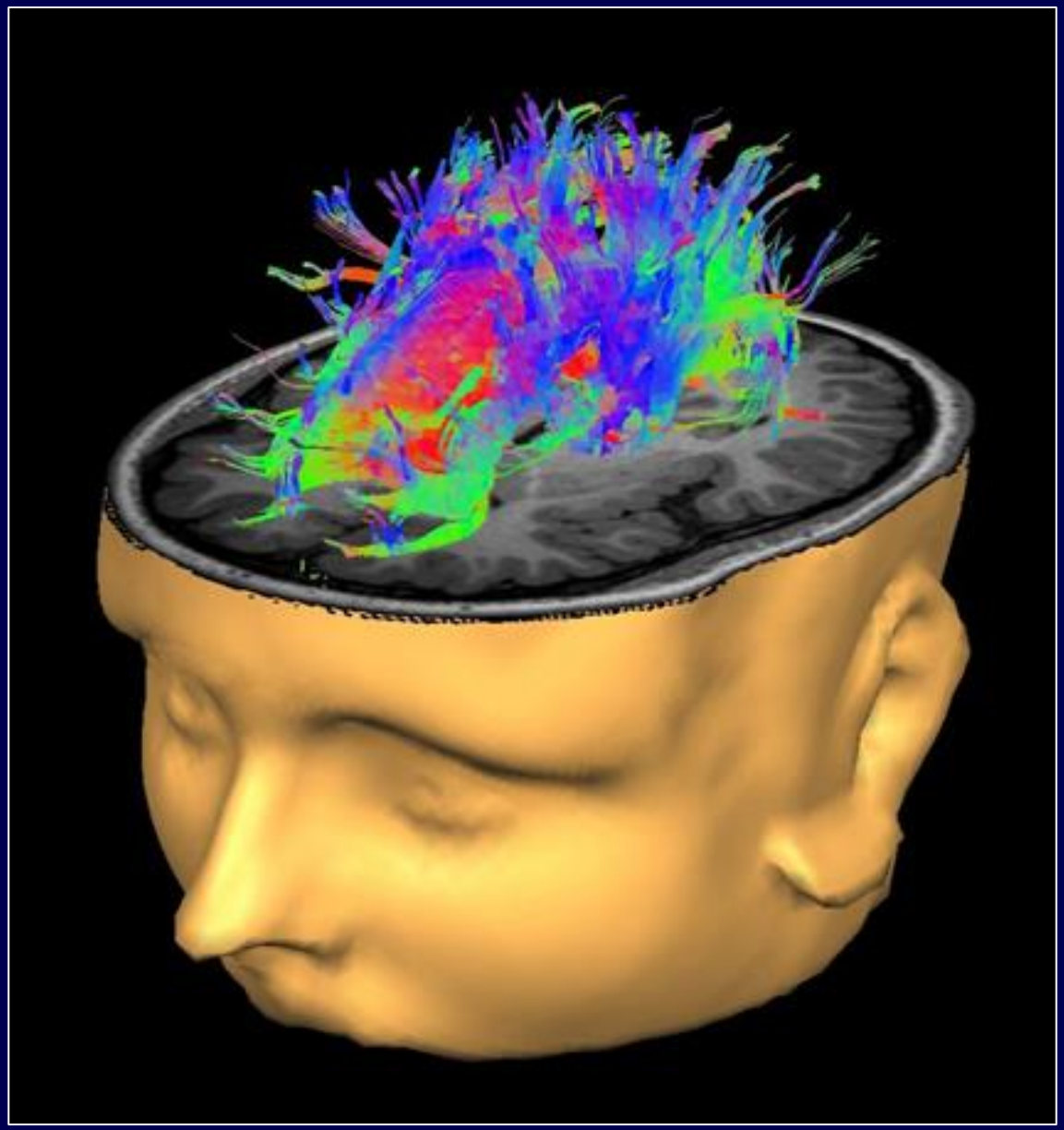

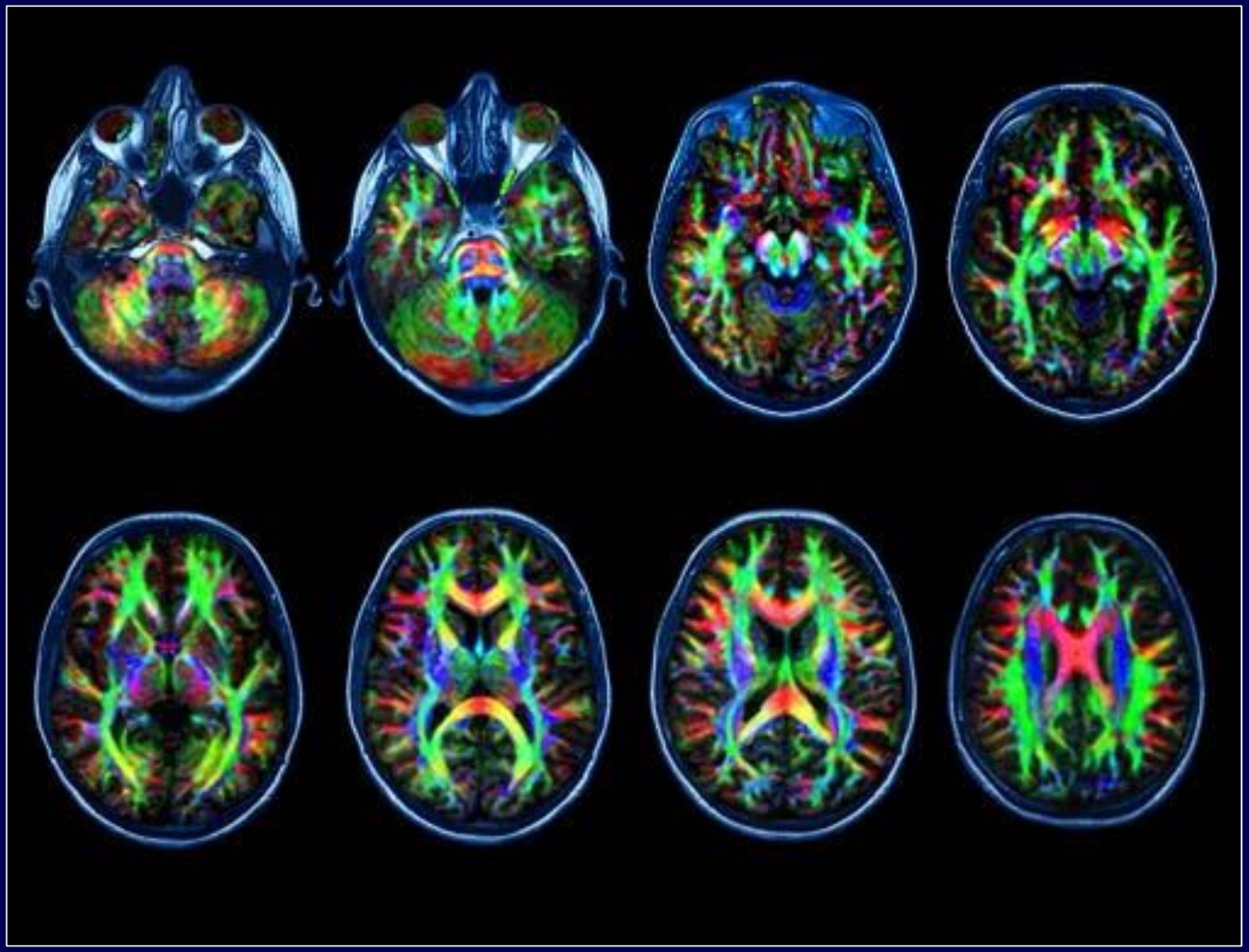

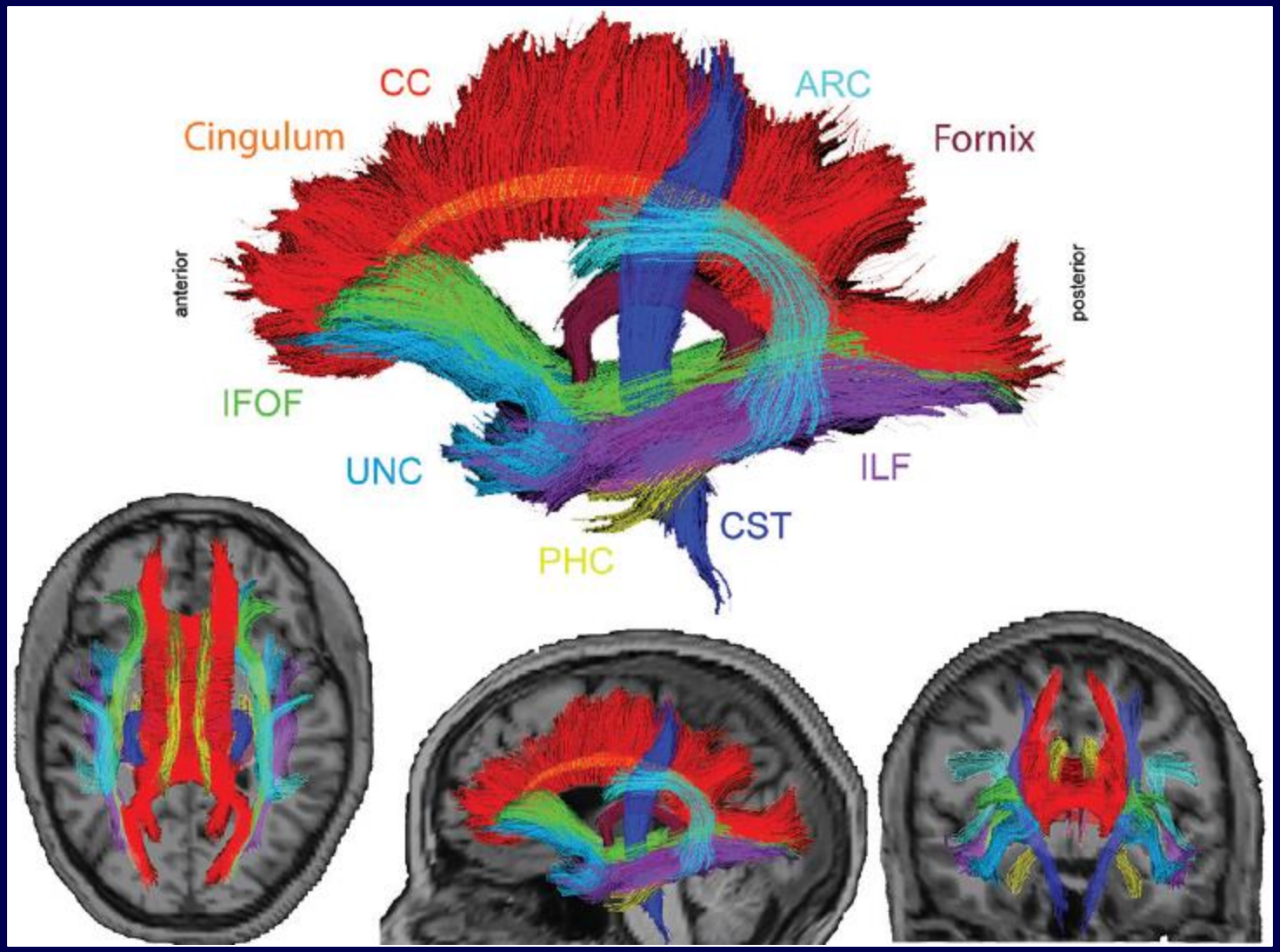
CC
ARC
Cingulum
Fornix
anterior
posterior
IFOF
UNC
ILF
CST
PHC

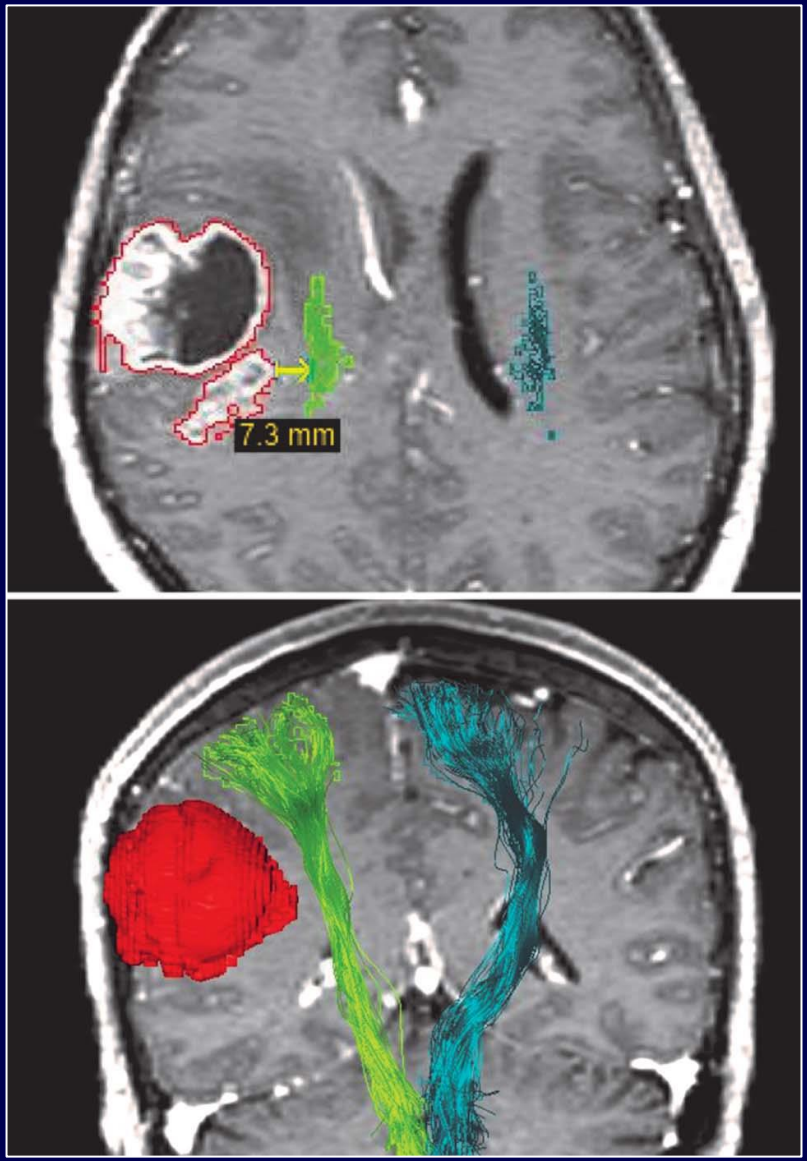
7.3 mm

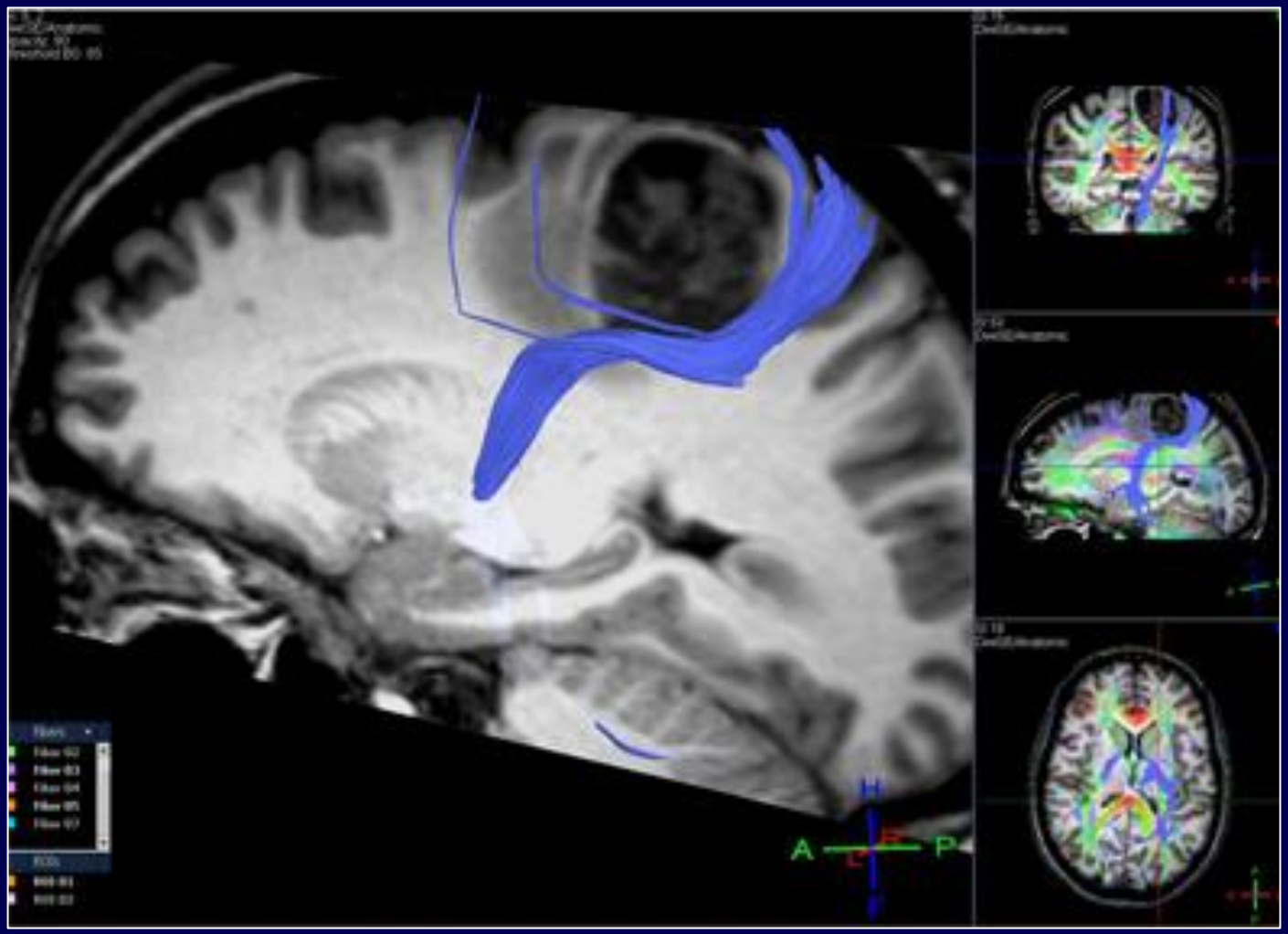
A
P

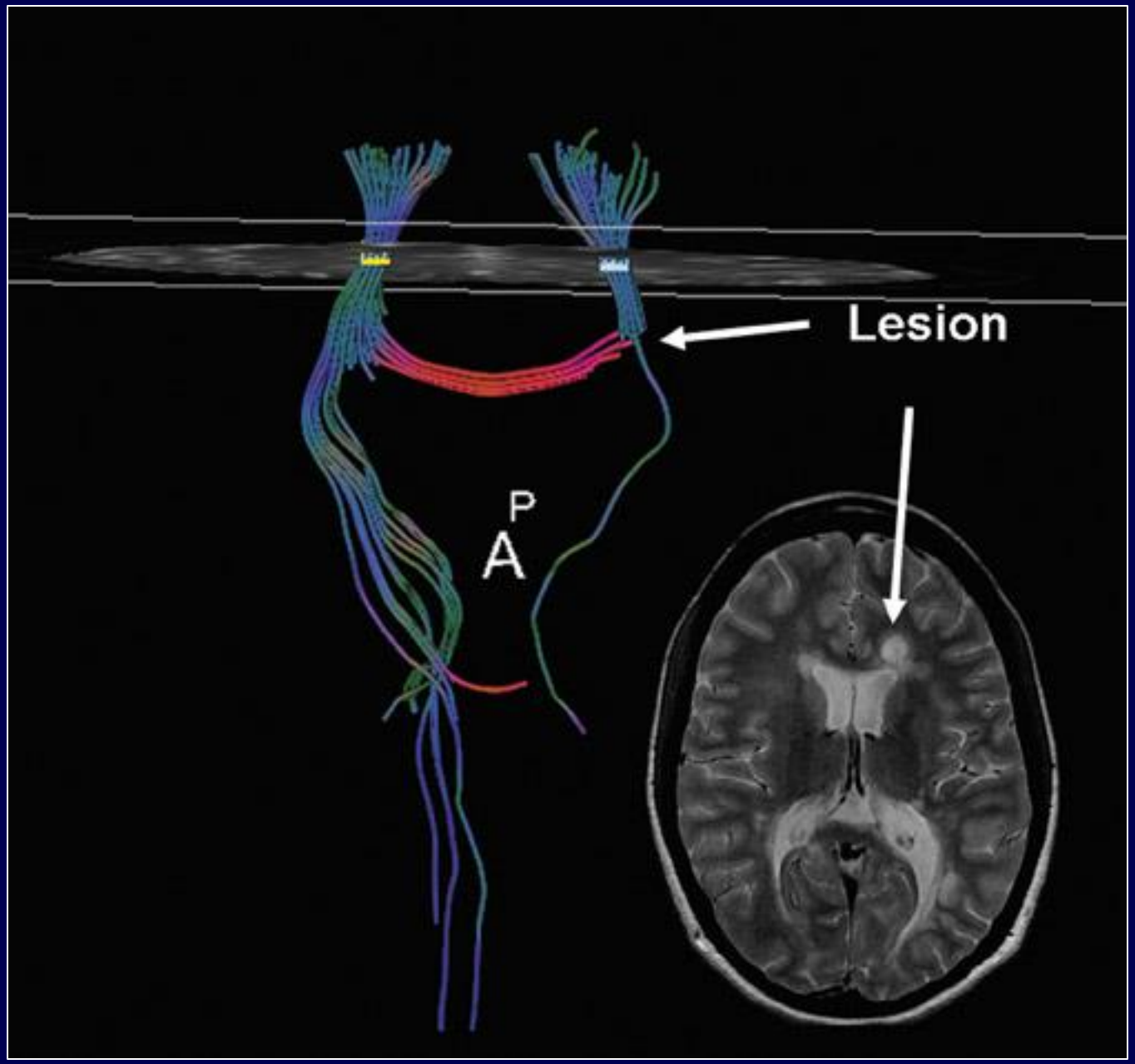
Lesion
P
A

MR Neurography

- کادر پزشکی قادرند تا با استفاده از تکینک تصویربرداری MR Neurography، به صورت اختصاصی اعصاب محیطی، ریشه ها و پایانه های آنها را با استفاده از دستگاه پیشرفته این مرکز به تصویر کشیده و به متخصصین علوم مختلف اعصاب در بررسی ها و تشخیص قطعی بیماری های اعصاب محیطی همانند Piriformis Syndrome و Thoracic Outlet Syndromeیاری رسانند.

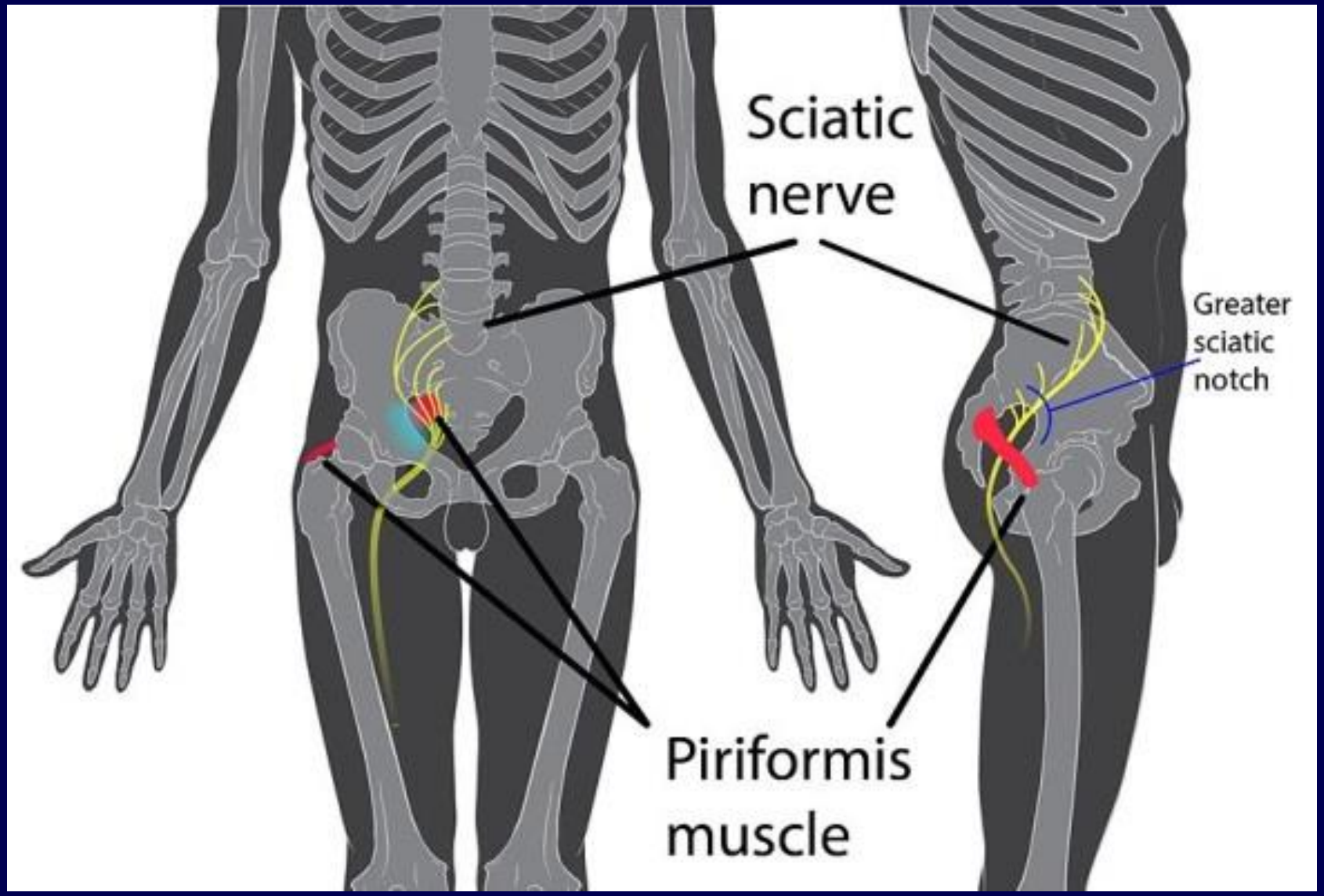
Sciatic
nerve
Greater
sciatic
notch
Piriformis
muscle

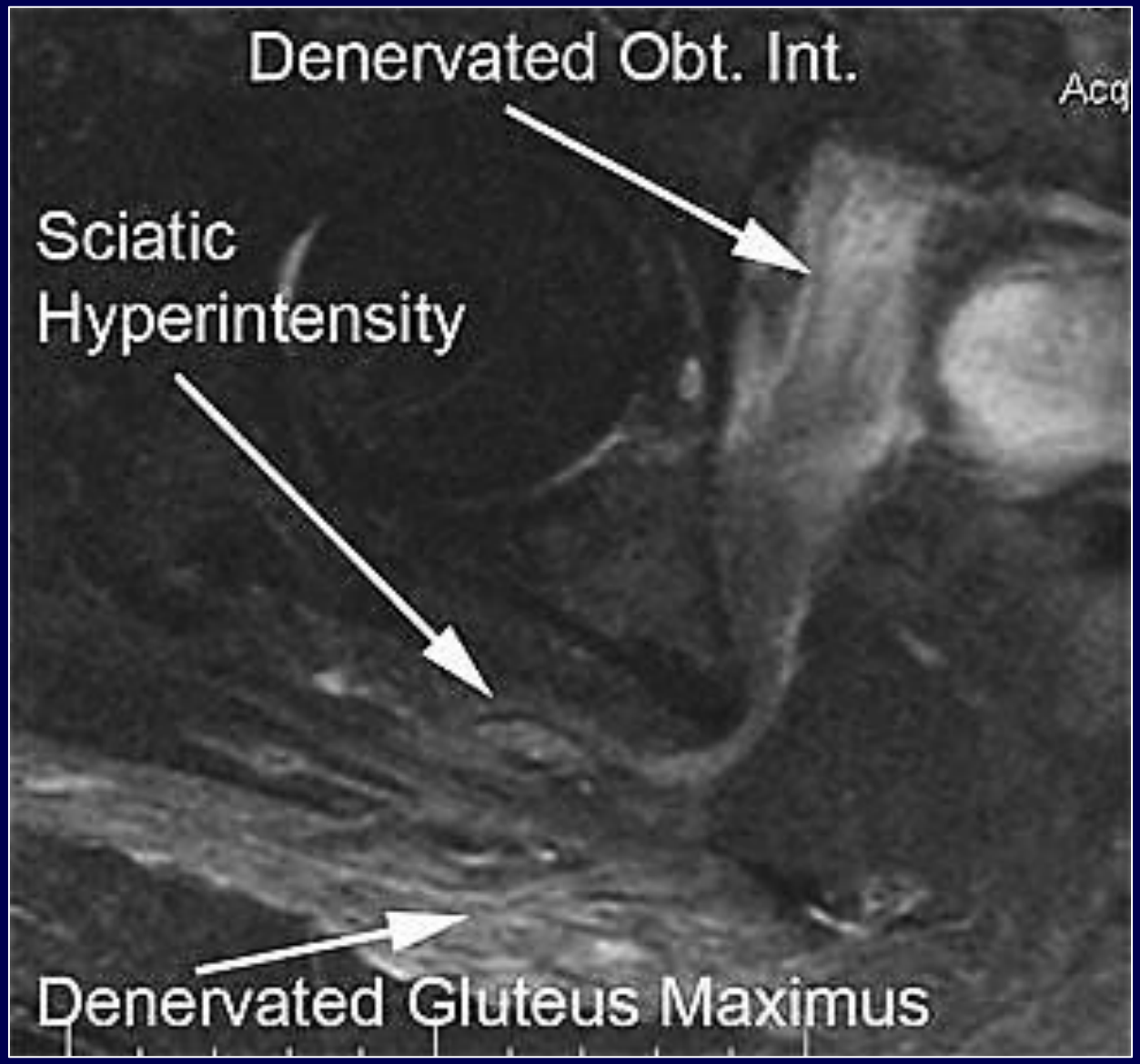
Denervated Obt. Int.
Acq
Sciatic
Hyperintensity
Denervated Gluteus Maximus

Functional MRI (fMRI)

- آمادگی عمومی رعایت شود
- بیمار میبایست به نحواحسن آموزش داده شود
- این روش تصویربرداری، روشی کاملا غیر تهاجمی برای بررسی عملکرد قشرهای مختلف مغزی است. پزشکان قادر به نقشه برداری از نواحی مربوط به گفتار قبل از عمل جراحی، نقشه برداری از فعالیت های پیچیده تر (نظیراحساس، مراکز کنترل کننده حرکت، تکلم و ...) بوده و قادر به ارزیابی از پلاستیسیته پس از آسیب مغزی و مانیتورینگ پاسخ های درمانی می باشند. بدون هیچ شکی، انجام ارزیابی های فوق می تواند به روند تشخیص و درمان بیماران در فازهای قبل، حین، و بعد از اعمال جراحی اعصاب کمک کرده و عوارض ناشی از آن را به حد اقل برسانند.

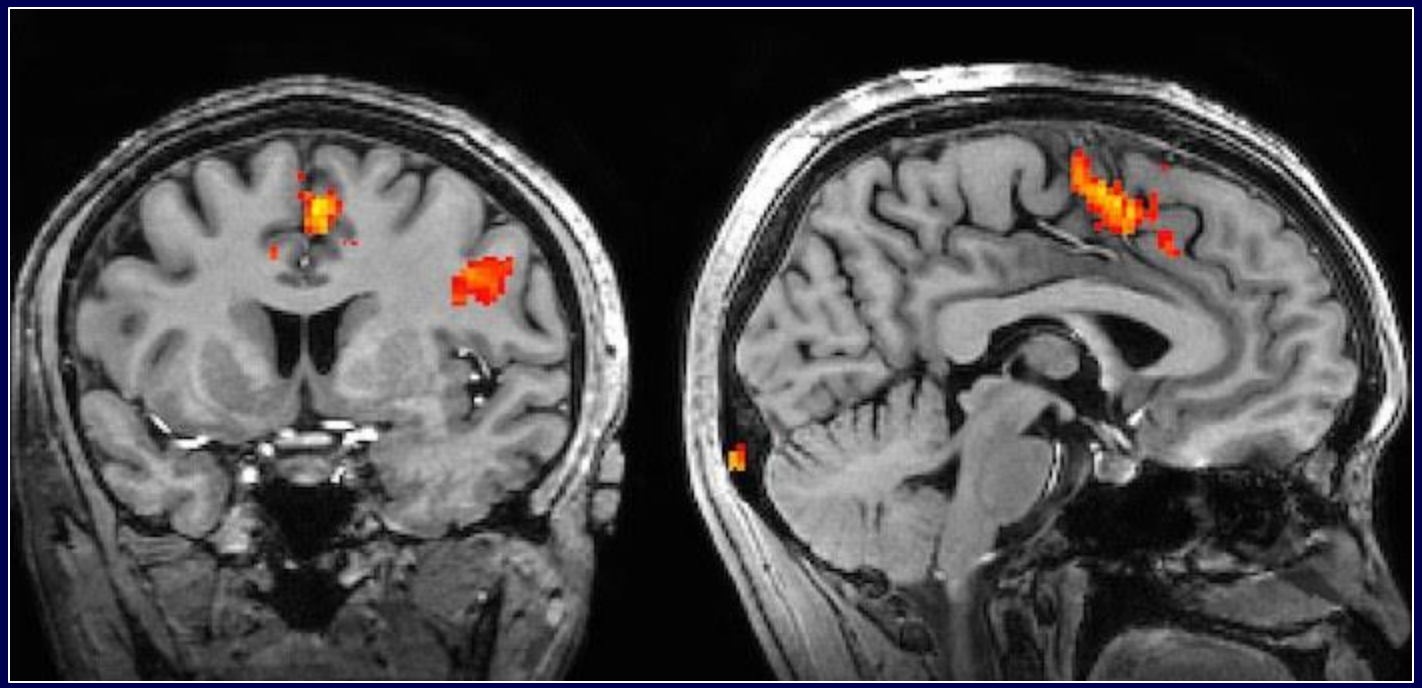

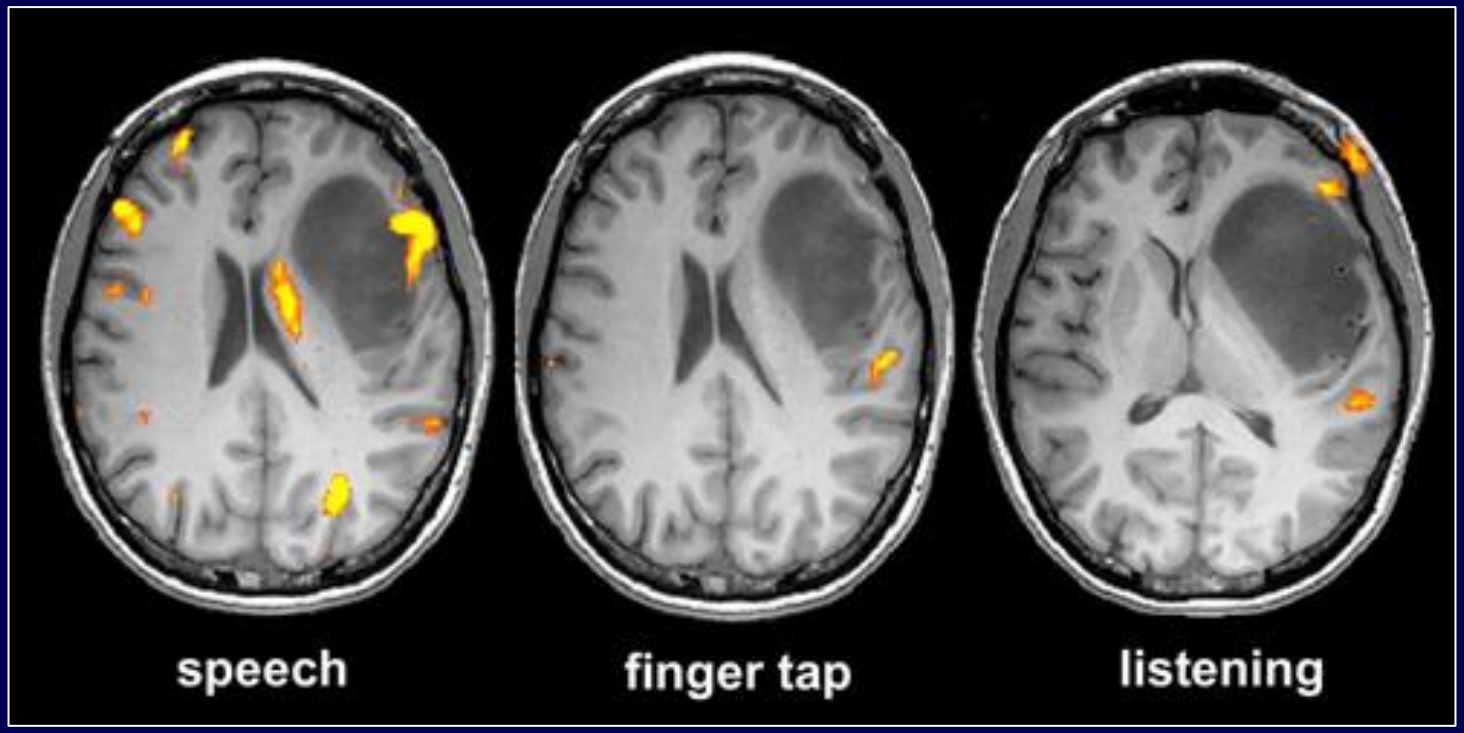
speech
finger tap
listening

با تشکر از توجه شما